

See discussions, stats, and author profiles for this publication at: <https://www.researchgate.net/publication/257733211>

# Osteosarcomas parostales: resultados infrecuentes

Article in *Revista Española de Cirugía Ortopédica y Traumatología* · July 2012

DOI: 10.1016/j.recot.2011.11.007

CITATION

1

READS

51

5 authors, including:



**C.A. Encinas-Ullán**

Hospital Universitario La Paz

11 PUBLICATIONS 21 CITATIONS

[SEE PROFILE](#)



**Eduardo Ortiz**

Hospital Universitario La Paz

39 PUBLICATIONS 2,340 CITATIONS

[SEE PROFILE](#)



**Maria Valencia Mora**

Fundación Jiménez Díaz

25 PUBLICATIONS 61 CITATIONS

[SEE PROFILE](#)

Some of the authors of this publication are also working on these related projects:



Extra-articular bone tumor resection [View project](#)



# Revista Española de Cirugía Ortopédica y Traumatología

[www.elsevier.es/rot](http://www.elsevier.es/rot)



## ORIGINAL

### Osteosarcomas parostales: resultados infrecuentes

C.A. Encinas-Ullán\*, E.J. Ortiz-Cruz, I. Barrientos-Ruiz, M. Valencia-Mora y J.M. González-López

Unidad de Tumores Musculoesqueléticos, Servicio de Cirugía Ortopédica y Traumatología, Hospital Universitario La Paz, Madrid, España

Recibido el 26 de abril de 2011; aceptado el 14 de noviembre de 2011

Disponible en Internet el 16 de mayo de 2012

#### PALABRAS CLAVE

Osteosarcoma de superficie;  
Osteosarcoma parosteal dediferenciado;  
Sincrónico;  
Metacrónico

#### KEYWORDS

Surface osteosarcoma;  
Dedifferentiated parosteal osteosarcoma;  
Synchronous;  
Metachronous

#### Resumen

**Objetivo:** Estudiar y evaluar los hallazgos poco frecuentes en la historia natural de los osteosarcomas parostales. Los osteosarcomas parostales son tumores bien diferenciados de bajo grado de malignidad. La dediferenciación en una lesión más agresiva.

**Material y método:** Se revisó una serie de 7 osteosarcomas parostales tratados en el Hospital la Paz entre 2005 y 2009 (tres fueron osteosarcomas parostales dediferenciados). Los autores analizaron las características clínicas y radiológicas, la histología, tratamiento y resultados en este grupo de pacientes.

**Resultados:** La distribución por sexos fueron: 5 varones y dos mujeres. La edad media de los pacientes fue: 32,14 años; rango: 24-47 años. Tres tumores de 7 (42,8%) fueron osteosarcomas dediferenciados. Los tres pacientes recibieron quimioterapia. Un paciente debutó con metástasis pulmonares. Ningún paciente falleció.

**Conclusiones:** Es importante la comprensión que el fenómeno biológico de la dediferenciación puede ocurrir en los osteosarcomas parostales. El pronóstico, tratamiento y supervivencia cambia radicalmente.

© 2011 SECOT. Publicado por Elsevier España, S.L. Todos los derechos reservados.

#### Parosteal osteosarcomas: Unusual findings

#### Abstract

**Objective:** To study and evaluate the unusual findings in the natural history of parosteal osteosarcomas. Parosteal osteosarcomas are well-differentiated tumours of low grade malignancy, but may dedifferentiate into a more aggressive lesion.

**Material and methods:** We reviewed 7 parosteal osteosarcomas treated in La Paz Hospital between 2005 and 2009 (3 were dedifferentiated parosteal osteosarcomas). The authors analysed the clinical and radiological features, histology, treatment and outcomes in this patient group.

**Results:** There were 5 men and 2 women, with a mean age of 32.14 years, in range 24-47 years. Three of seven tumours (42.8%) were dedifferentiated osteosarcomas. All three patients received chemotherapy. One patient presented with pulmonary metastases. No patient died.

\* Autor para correspondencia.

Correo electrónico: [nzinas@hotmail.com](mailto:nzinas@hotmail.com) (C.A. Encinas-Ullán).

*Conclusions:* It is important to understand that the biological phenomenon of dedifferentiation can occur in parosteal osteosarcomas. The prognosis, treatment and survival changes radically. © 2011 SECOT. Published by Elsevier España, S.L. All rights reserved.

## Introducción

Los osteosarcomas son tumores malignos primarios en los que las células neoplásicas producen matriz osteoide. Muchos osteosarcomas se asientan intramedularmente, pero existen otros extramedulares que son los llamados osteosarcomas de superficie<sup>1</sup>. Los sarcomas de superficie pueden ser clasificados en tres tipos: parostales, periósticos y de alto grado. Los osteosarcomas parostales son los más frecuentes y los osteosarcomas parostales de alto grado son los más agresivos dentro de los osteosarcomas de superficie.

El osteosarcoma parostal dediferenciado (OPD) es una cuarta variante del osteosarcoma de superficie, en el que un sarcoma de alto grado (Broders grados 3-4) coexiste con un osteosarcoma convencional parostal (Broders grados 1-2), ya sea en la presentación (tipo sincrónico) o en el momento de la recurrencia (tipo metacrónicas)<sup>2</sup>.

El objetivo se ha centrado en valorar los hallazgos que se alejan de la historia natural típica de los osteosarcomas parostales.

## Material y método

Realizamos una revisión retrospectiva de 7 osteosarcomas parostales consecutivos tratados en el Hospital Universitario La Paz de Madrid entre enero de 2005 y diciembre de 2009.

La información clínica se obtuvo de las historias clínicas.

Los hallazgos radiológicos incluyeron la ubicación en el hueso, localización, la presencia y características de la zona tumoral, invasión medular.

La muestra patológica fue analizada para confirmar el diagnóstico e identificar el componente dediferenciado. Solo los tumores de grado 3 o 4 de Broders se consideraron dediferenciados.

En todos los pacientes se realizaron estudios de imagen y biopsia percutánea mediante trocar (osteobone®).

## Resultados

### Características clínicas

Cinco pacientes fueron varones y tres mujeres. Los pacientes tenían edades comprendidas entre los 24 y los 47 años (media: 32,14 años). Todos los tumores se localizaron en huesos largos. El sitio más común del tumor primario fue el fémur proximal con 4 casos, un caso en diáfisis humeral, uno en húmero proximal y un caso en fémur distal. La presentación clínica fue en dos casos un trauma, un caso con dolor y 4 casos el diagnóstico fue casual tras estudios de imagen por otro motivo. La duración media de los síntomas fue de 7 meses.

El paciente 3 fue diagnosticado de osteosarcoma parostal (Broders grado 1), debutó con metástasis pulmonares.

El diagnóstico de OPD fue sincrónico en un paciente y metacrónico en dos casos. En los pacientes con metacrónicos, el tiempo entre el diagnóstico de la lesión inicial y el diagnóstico de OPD fue de 11 meses.

### Hallazgos radiológicos

En todos los pacientes se revisaron las radiografías simples. La tomografía computarizada (TC) y/o la resonancia magnética (RM) de toda la extremidad. La TC torácica y gammagrafía ósea con Tc99m de cuerpo entero. La infiltración del canal medular se produjo en dos casos: los pacientes 3 y 4 (28,5%) (tablas 1 y 2).

### Histología

Seis pacientes tuvieron tumores grado 1 de Broders y el paciente 3 en el margen quirúrgico presentó focos microscópicos grado 3 de Broders.

Histológicamente el componente de dediferenciación fue osteoblástico.

Durante el seguimiento se produjeron dos recidivas locales, ambas de alto grado de malignidad (una había sido margen amplio y una marginal).

### Tratamiento y seguimiento

En los 7 pacientes el tratamiento fue quirúrgico. En todos los casos se intentó una resección con márgenes amplios, obteniéndose en 5 el margen amplio y en dos márgenes positivos microscópicos. La reconstrucción se realizó en tres casos mediante prótesis tumorales (fig. 1) y en 4 mediante aloinjerto (fig. 2).

El paciente número 4 (fig. 3) en el que obtuvo un margen positivo se había realizado una resección amplia intercalar hemicortical y reconstrucción con aloinjerto intercalar hemicortical. En la zona de la osteotomía, el margen fue positivo con dos nódulos microscópicos de alto grado de malignidad. Tras valoración en sesión clínica multidisciplinar, se decidió tratamiento con quimioterapia neoadyuvante, reintervención para ampliar margen y reconstrucción con megaprótesis seguido de quimioterapia postoperatoria.

El paciente número 3 que debutó con metástasis pulmonares, fue sometido a lobectomía pulmonar izquierdo.

Tres pacientes recibieron quimioterapia postoperatoria.

### Discusión

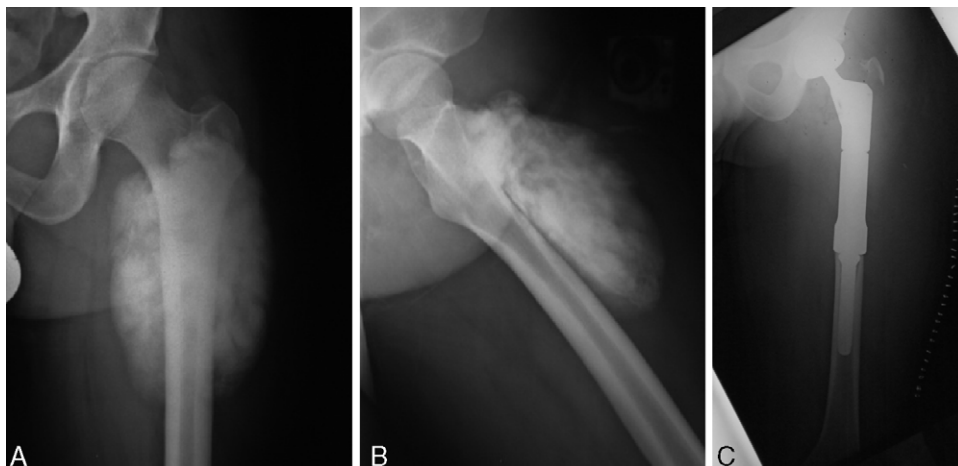
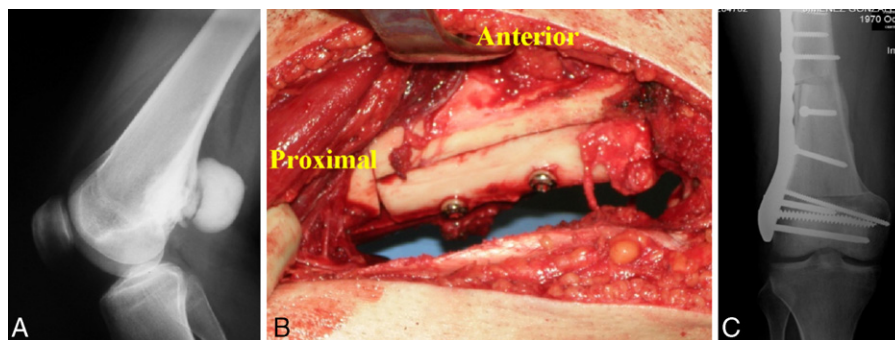
Los osteosarcomas parosteales son tumores bien diferenciados, es decir un subtipo de osteosarcoma de bajo grado, que

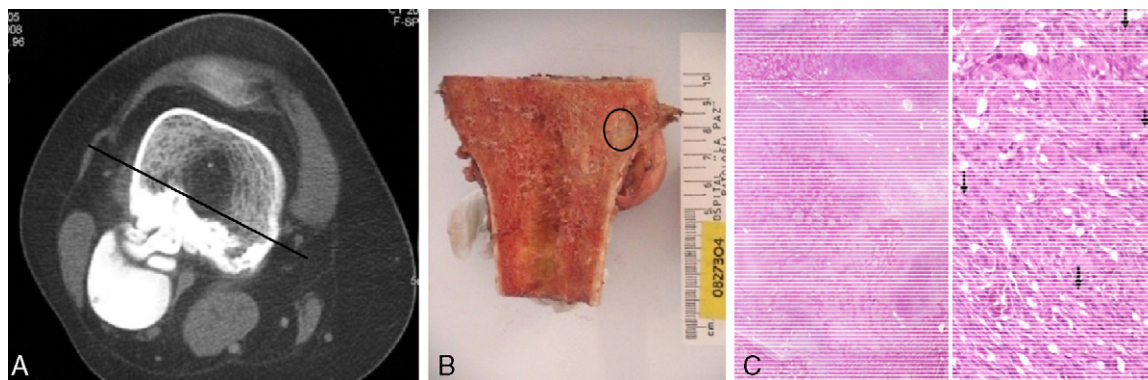
**Tabla 1** Características clínicas de los pacientes

	Edad	Sexo	Localización	Diagnóstico	Invasión medular	Estadio
Caso 1	29	Varón	Fémur proximal	Masa	-	Ia
Caso 2	47	Varón	Húmero diafisario	Casual	-	Ia
Caso 3	24	Varón	Húmero metafisis proximal	Casual	+	III
Caso 4	24	Mujer	Fémur distal	Dolor	+	Ib
Caso 5	37	Varón	Fémur distal	Casual	-	Ia
Caso 6	27	Varón	Fémur distal	Casual	-	Ia
Caso 7	37	Mujer	Fémur distal	Masa	-	Ia

**Tabla 2** Tratamiento

	Reconstrucción	Margen	Desdiferenciación	Quimioterapia
Caso 1	Prótesis	-	Metacrónico	Postoperatoria
Caso 2	Aloinjerto	-		-
Caso 3	Prótesis	+		-
Caso 4	Prótesis	+	Sincrónico	Postoperatoria
Caso 5	Aloinjerto	-	Metacrónico	Postoperatoria
Caso 6	Aloinjerto	-		
Caso 7	Aloinjerto	-	-	-

**Figura 1** A y B) Osteosarcoma de superficie. C) Reconstrucción con megaprótesis.**Figura 2** A) Osteosarcoma de superficie. B) Reconstrucción con aloinjerto intercalar hemicortical. C) Control radiográfico de la síntesis del aloinjerto.



**Figura 3** A) Resección amplia intercalar hemicortical. B) En la zona de la osteotomía el margen fue positivo encontrándose de forma sincrónica focos microscópicos de alto grado de malignidad. C) Anatomía patológica del foco.

surge de la superficie del hueso. Fue descrita por primera vez como una entidad nueva y separada por Geschickter y Copeland en 1951<sup>3</sup>. Esta lesión es poco frecuente, y solo representa el 5% de todos los osteosarcomas. Los tumores malignos pueden presentarse sin clínica y ser hallazgos casuales tras estudios de imagen por otros motivos. Los pacientes pueden describir el inicio de los síntomas tras una actividad deportiva o un traumatismo<sup>4</sup>. La edad de presentación está entre 20 y 40 años, más típico en los adultos que en adolescentes, con un ligero predominio en las mujeres, a diferencia del osteosarcoma clásico<sup>5</sup>. En nuestro estudio hubo un predominio de varones (5:2). Los síntomas incluyen un crecimiento lento, masa dura sin o con ligero dolor, con frecuencia asociada a la obstrucción de la movilidad de las articulaciones debido a la obstrucción mecánica. Llama la atención que el hallazgo fue casual en 4 de 7 tumores. El tumor suele ser el hallazgo metácasual de los 4 de 7 tumores, sobre todo la cara posterior del fémur distal en un 70% de los casos<sup>6</sup>. Este dato es similar al obtenido en nuestra serie. Los tumores más voluminosos pueden rodear el hueso. La característica radiológica clásica es una masa densa con una base amplia de implantación en la cortical. El diagnóstico radiológico plantea diagnóstico diferencial con: osteoma parosteal, lipoma parosteal, miositis osificante, melorreostosis, osteocondroma sénil y osteosarcoma convencional con componente extraóseo. La lesión es hipercaptante en la gammagrafía ósea.

Los osteosarcomas parostales se tratan únicamente mediante cirugía, realizándose resección con margen amplio. En algunos casos la resección puede ser hemicortical<sup>7</sup>. La reconstrucción ósea se puede realizar mediante aloinjerto intercalar, aloinjerto hemicortical intercalar o prótesis tumoral. La quimioterapia se reserva para casos de desdiferenciación a tumores de alto grado.

Las implicaciones pronósticas de la extensión intramedular de osteosarcoma parosteal siguen siendo controvertidas, para algunos autores no implica un peor pronóstico<sup>8</sup>. Nosotros, como Campanacci<sup>9</sup>, pensamos que la invasión del canal intramedular significa una extensión extracompartimental<sup>10</sup>, por lo tanto, un estadio más avanzado. Tuvimos dos casos de invasión del canal medular (casos 3 y 4), uno debutó con metástasis y otro fue un OPD.

La definición de OPD es la asociación de un osteosarcoma parosteal de bajo grado y un sarcoma de alto grado.

Debe diferenciarse del osteosarcoma de superficie de alto grado, donde no hay presencia de componente parosteal de bajo grado<sup>11</sup>. Esta desdiferenciación puede ocurrir en el momento de la presentación (tipo sincrónico) o en el momento de la recurrencia (tipo metacrónicas)<sup>2</sup>.

Los OPD no son infrecuentes, se han descrito tasas entre un 16-43% en la bibliografía. La incidencia de los OPD en la serie del Instituto Rizzoli fue mayor que en la serie de la Clínica Mayo (16 vs. 20%). Sin embargo, fue inferior a la serie con los pacientes División de Programas de Gainesville, Florida (33%). Y de la Universidad de Texas *MD Anderson Cancer Center* (43%). Estas tasas variables pueden reflejar la selección de pacientes o un enfoque más cauteloso a la identificación preoperatoria.

Los OPD tienen peores resultados con mayores tasas de recidiva, metástasis y mortalidad. Estas tasas son mayores en el caso de que se desdiferencie. Dado que se trata de sarcomas de alto grado deben recibir protocolos de tratamiento con quimioterapia.

Mediante biopsia es difícil detectar estas áreas de desdiferenciación. Por todo ello, es necesario que el patólogo analice exhaustivamente la pieza quirúrgica en busca de áreas de desdiferenciación que pueden modificar el pronóstico y el enfoque terapéutico. La quimioterapia adyuvante se administra a pacientes con OPD después de la confirmación histopatológica posterior a la resección del tumor. Si la histología de desdiferenciación puede ser confirmada durante la biopsia, puede planificarse un tratamiento más agresivo con quimioterapia neoadyuvante<sup>8</sup>.

Cuando tratamos osteosarcomas parostales debemos hacer un seguimiento sistemático ante la posibilidad de que no se trate de la variedad menos agresiva.

Algunos autores afirman que debe sospecharse una desdiferenciación en los osteosarcomas parostales de gran tamaño, los que se presentan como masas lobuladas con márgenes irregulares y aquellos con un patrón radiográfico de mixto con áreas densas y líticas<sup>12</sup>.

## Nivel de evidencia

Nivel de evidencia III.

## Responsabilidades éticas

**Protección de personas y animales.** Los autores declaran que para esta investigación no se han realizado experimentos en seres humanos ni en animales.

**Confidencialidad de los datos.** Los autores declaran que en este artículo no aparecen datos de pacientes.

**Derecho a la privacidad y consentimiento informado.** Los autores declaran que en este artículo no aparecen datos de pacientes.

## Conflicto de intereses

Los autores declaran no tener ningún conflicto de intereses.

## Bibliografía

- Messerschmitt PJ, García RM, Abdul-Karim FW, Greenfield EM, Getty PJ. Osteosarcoma. *J Am Acad Orthop Surg.* 2009;17:515-27.
- Bertoni F, Bacchini P, Staals EL, Davidovitz P. Dedifferentiated parosteal osteosarcoma: the experience of the Rizzoli Institute. *Cancer.* 2005;103:2373-82.
- Geschickter CF, Copeland MM. Parosteal osteoma of bone. A new entity. *Ann Surg.* 1951;133:790-807.
- Widhe B, Widhe T. Initial symptoms and clinical features in osteosarcoma and Ewing sarcoma. *J Bone Joint Surg Am.* 2000;82:667-74.
- Campanacci M. Bone and soft tissue tumours. 2.<sup>a</sup> ed. Nueva York: Springer; 1999. p. 491-548.
- Suresh S, Saifuddin A. Radiological appearances of appendicular osteosarcoma: a comprehensive pictorial review. *Clin Radiol.* 2007;62:314-23.
- Pezzillo F, Maccauro G, Nizegorodcew T, Rossi B, Gosheger G. Resection of parosteal osteosarcoma of the distal part of the femur: an original reconstruction technique with cement and plate. *Sarcoma.* 2008;2008:763056.
- Azura M, Vanel D, Alberghini M, Picci P, Staals E, Mercuri M. Parosteal osteosarcoma dedifferentiating into telangiectatic osteosarcoma: importance of lytic changes and fluid cavities at imaging. *Skeletal Radiol.* 2009;38:685-90.
- Campanacci M, Picci P, Gherlinzoni F, Guerra A, Bertoni F, Neff JR. Parosteal osteosarcoma. *J Bone Joint Surg Br.* 1984;66:313-21.
- Brand RA. Parosteal osteogenic sarcoma: treatment by block resection. Everett J. Gordon MD *CORR* 1959;14:171-178. *Clin Orthop Relat Res.* 2010;468:3135-6.
- Hoshi M, Matsumoto S, Manabe J, Tanizawa T, Shigemitsu T, Takeuchi K, et al. Report of four cases with high-grade surface osteosarcoma. *J Clin Oncol.* 2006;36:80-184.
- Wold LE, Unni KK, Beabout JW, Sim FH, Dahlin DC. Dedifferentiated parosteal osteosarcoma. *J Bone Joint Surg Am.* 1984;66:53-9.